

■ 법률 칼럼

# 최근 이민 소식과 취업이민 동향

## 1. 최근 이민 동향

### 1) 3순위 비숙련 취업이민 3년 후퇴

5월12일에 발표된 국무부 2022년 6월 영주권 문호(Visa Bulletin) 에 따르면 3순위 비숙련 취업이민의 승인 가능일이 오픈(Current)에서 2019년 5월8일로 3년 후퇴했습니다. 그리고 6월10일에 발표된 7월 영주권 문호에서도 같은 상태가 유지되고 있습니다.

이 말의 의미는 영주권 승인을 받기 위해서는 현재 I-485, 영주권 신청서가 접수된 상태라고 하더라도 폼 LC 접수일이 2019년 5월8일 또는 그 전이 아닌 경우는 영주권을 승인 받을 수 없다는 뜻입니다. 그리고 또 폼 LC가 승인이 나더라도 애초 폼 LC 접수일이 2019년 5월8일 또는 그 이전이 아니면 I-140 청원서만을 접수할 수 있고 I-485 영주권 신청서는 같이 동시에 접수할 수 없게 되었음을 의미합니다. 즉 I-485는 우선일자가 되어야 접수가 가능합니다.

여기서 주의하실 점은 국무부에서 발표에 따르면 여전히 I-485 접수 가능일은 오픈 상태로 되어 있지만 이민국에서 발표하는 접수 가능일과 차이가 있을 수 있다는 것입니다. 그래서 국무부에서 발표하는 차트에 따르면 I-485 접수가 여전히 가능하지만 이민국은 다른 차트를 가지고 있을 수 있으므로 주의가 요망됩니다. 현재 국무부와 별도로 발표된 이민국 접수 가능표를 보면 폼 접수일이 2019년 5월8일 또는 그 이전이 아닌 경우는 6월부터 I-485를 접수할 수 없는 것으로 해석할 수 있었는데, 이번 7월에도 여전히 같은 상태가 유지되고 있습니다.

다행인 것은 취업3순위 학사 그리고 숙련공의 경우는 계속 문호가 오픈 상태를 유지하여 폼 승인과 함께 I-140과 I-485를 동시에 접수하실 수 있습니다.

3순위 취업이민의 경우 문호가 크게 후퇴하는 경우가 빈번했으나 새 회계연도의 시작과 함께 다시 문호가 오픈되는 경우가 많았습니다. 너무 실망하지 말고 추이를 잘 지켜보는 지혜가 필요한 때인 것 같습니다.

### 2) 7월의 영주권 문호

지난 6월과 마찬가지로 영주권자의 배우자와 미성년 자녀들의 영주권 케이스는 이번 7월에도 오픈 상태입니다. 이에 따라 영주권자가 결혼을 하는 경우 그 배우자들은 영주

권 청원서(I-130)와 신청서(I-485)를 모두 동시에 접수하실 수 있습니다. 그리고 영주권자의 21세 미만 미성년 자녀도 대기기간 없이 바로 영주권 청원서와 영주권 신청서를 바로 접수하실 수 있습니다. 영주권자 배우자 그리고 영주권자 미성년 자녀들은 접수를 서두르시기 바랍니다. 그리고 취업 3순위 학사/숙련공도 오픈 상태를 유지하여 폼이 승인되면 바로 영주권 청원서(I-140)와 영주권 신청서(I-485)를 동시에 접수하실 수 있습니다. 그러나 지난달과 마찬가지로 비숙련직의 경우는 승인 가능한 우선일자가 2019년 5월 8일도 후퇴한 상태를 지난 6월과 마찬가지로 유지하고 있습니다.

### 3) 시민권 신청 시 이름 변경에 대한 지침-참고 사항

최근 이민국은 시민권 신청 시 이름 변경을 허락하지 않고 있습니다. 그러나 결혼으로 인해 Last Name(성)을 변경하는 경우는 혼인증서를 확인한 후 인터뷰 시에 Last Name을 변경해 주고 있습니다. 이를 참고하시기 바랍니다. 하지만 과거처럼 영어 이름 등으로 First Name을 변경하는 경우는 여전히 허락이 되고 있지 않습니다.

## 2. 최근 취업이민 동향

1) 노동청 과정 처리 속도 여전히 지체 적정임금 결정이 여전히 6개월, 폼도 감사가 없는 경우 6개월 이상의 시간이 소요되고 있습니다.

2) 이민국 과정도 여전히 지체되고 있습니다. I-485의 경우 14개월에서 32개월까지 기간이 소요되고 있습니다.

3) 폼 LC 감사율이 조금 낮아지고 있는 것은 희망적인 소식입니다.

4) 종교이민 처리 속도 개선 - 최근 종교이민 청원서가 4개월 만에 승인된 케이스가 있습니다.

Law Offices of  
Joseph KW Choen  
친관우 변호사

● LA Office: (213) 232-1666  
● OC Office: (714) 522-5220



매주 첫째주 월요일 라디오 코리아 이민상담 진행

■ 치과 칼럼

# 상악동 증대술

코양쪽 옆 눈 아래 부분의 뼈 속에는 빈 공간이 있습니다. 이 공간을 상악동이라고 합니다. 이 상악동이 어떤 역할을 하는 지에 대해서는 의견이 분분하고 아직 정확한 기능이 밝혀져 있지 않습니다.

상악동은 분비세포로 구성된 얇은 막으로 둘러싸여 있고 이 막에서 분비된 분비물은 코와 연결되어 있는 통로를 통해서 배출됩니다.

우리가 흔히 축농증이라고 하는 것은 어떤 이유로 이 분비물의 배출에 이상이 생겨 발생하는 질병입니다. 즉 분비물이 배출되지 않고 상악동 내에 고여 있다가 감염되어 생기는 병이 상악동염, 즉 축농증이라고 합니다.

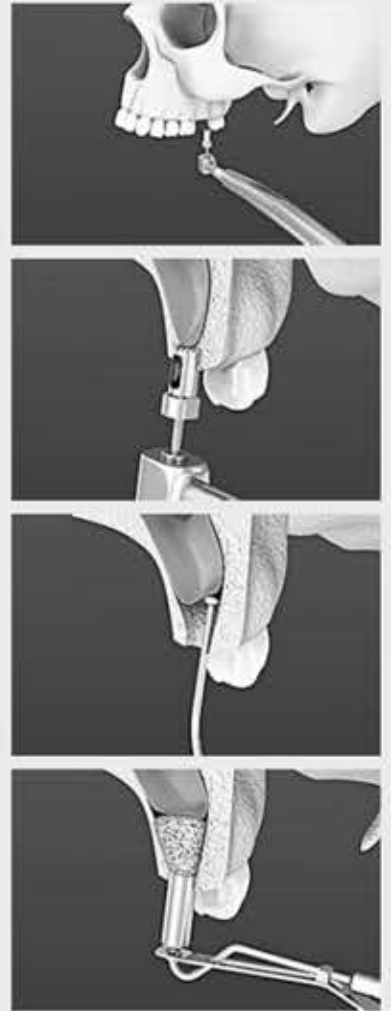
이 상악동은 상악, 즉 위턱의 어금니 부위 바로 위에 위치 합니다. 어금니가 빠질 경우 잔존뼈의 양이 이 상악동으로 인해 얼마 남지 않은 것을 종종 보게 됩니다. 충분한 양의 잔존골이 어금니 상실 후에도 존재하는 경우가 있긴 하지만 대개 최소 10mm 정도의 임플란트를 심기 어려운 경우가 많습니다.

이처럼 부족한 양의 뼈를 증대시키기 위해서 시행하는 뼈 이식 수술을 상악동 증대술이라고 합니다.

상악동 증대술이 치과영역에서 소개된 지 벌써 35년 정도 되었습니다. 그동안 수많은 상악동 증대술이 시도되었고 임플란트 치료 분야에서 아주 중요한 역할을 해왔습니다.

상악동 증대술은 크게 두가지 시술이 있습니다. 과거 이비인후과에서 주로 시도되던 축농증 수술법을 기초로 고안된 수술법이 1975년 처음 발표되었습니다.

이 수술법은 상악 어금니 부분의 잇몸을 위쪽으로 들어 올린 후 광대 아래 상악동의 전면부위의 뼈에 구멍을 내어 상악동막을 들어 올린



▲ 상악동 증대술 과정 3D 모형도. 그래픽=shutterstock

후 그 막 아래 뼈이식을 하는 방법입니다.

잔존 뼈의 양에 관계없이 충분한 양의 뼈의 증대가 가능한 장점이 있으나 잇몸 절개량과 거상량이 크기 때문에 수술 후 많이 붓고 심지어 멍도 들 수 있는 단점이 있습니다.

▶ 1427호에서 계속됩니다.

YON DENTAL GROUP  
Gene H. Park DDS, MS  
한인 치주임플란트수술전문  
Garden Grove Office: (714) 530-1948  
Fullerton Office: (714) 519-3932



# 프리미어 공인세무 그룹

세금보고 미국 전 지역 서비스

- 세금보고
- 법인설립
- 해외자산보고
- 연체세금 해결
- 세무감사대행
- 상속, 증여세금보고

예약 후 방문  
상담 가능

PREMIER TAX GROUP (714)530-2033

8942 Garden Grove Blvd. #203, Garden Grove, CA 92844

각종 세금 관련 상담 및 문의

info@isemusa.com  
taxcapital@gmail.com