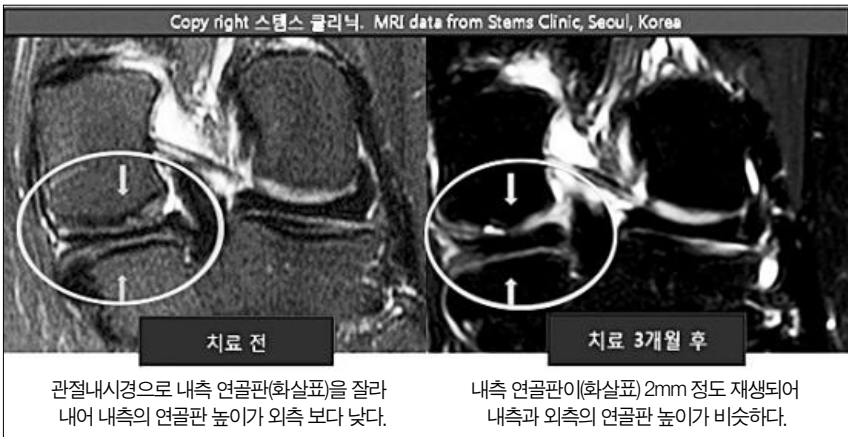


■ 전문의 칼럼

# 만성 무릎 통증 & 줄기세포



관절내시경으로 내측 연골판(화살표)을 잘라 내어 내측의 연골판 높이가 외측 보다 낮다. 내측 연골판이(화살표) 2mm 정도 재생되어 내측과 외측의 연골판 높이가 비슷하다.

▲ 48세 경기도 거주 여성. 무릎 관절내시경으로 반월상 연골판 절제 후 만성 무릎 통증으로 고생하다 연골재생 치료 3개월 후 통증의 약 90% 완화됨. MRI 상 연골이 2mm 정도 재생된 것이 확인되었다. 사진/편집=스텝스 클리닉/타운뉴스

무릎은 대퇴골 (허벅지 뼈), 경골 (다리 뼈), 슬개골 (무릎 뚜껑 뼈) 이라는 3개의 뼈로 이루어져 있고 이 3개의 뼈는 각각 유리성 연골이라는 단단한 연골로 감싸져 있어서 뼈와 뼈가 서로 마찰되는 것을 막아줍니다. 또 대퇴골과 경골 사이에는 연골판이라는 비교적 폭신한 섬유성 연골판이 쿠션 역할을 해 주므로써 우리가 Jump를 할 경우 압력을 흡수해 주는 역할을 합니다. 그리고 이 3개의 뼈는 여러 개의 강한 인대 및 근육으로 연결되어 있습니다. 이 뼈, 연골 및 연골판, 또는 인대 근육에 이상이 오면 무릎통증이 생깁니다. 만성 무릎 통증은 주로 퇴행성으로 인한 질환으로 퇴행성 연골마모, 퇴행성 연골판 연골과열, 골극을 포함한 퇴행성 슬개골 변화, 만성 인대염 등이 있습니다.

나이가 들면서 오랜 세월 연골이 마모되고, 연골판은 틀어지고, 슬개골은 비뚤어지면서, 인대 및 근육 약화로 인하여 뼈와 뼈가 마찰이 되어 염증이 생기는 것을 퇴행성 관절염이라고 합니다. 뼈와 뼈가 마찰되면 염증이 심하면서 많이 붓고 아플 수도 있고, 또 말기에는 골극이라는 뼈의 변형이 생기면서 변형된 뼈에 의하여 아플 수도 있습니다. 이러한 변화의 정도에 따라 퇴행성 무릎 관절염은 1, 2, 3, 4기로 나눌 수 있는데 심한 4기에 통증이 심한 경우는 인공관절을 해야 합니다. 퇴행성관절염 1, 2, 3는 주로 관절염

약이라는 진통 소염제 및 운동 재활치료, 스테로이드 뼈 주사 및 연골주사라는 하일루로산 유허유를 사용합니다. 하지만 원인 치료는 아닙니다. 따라서 근래에 미국에서는 자가 지방줄기세포를 사용하여 연골을 재생합니다. 줄기세포는 연골판을 재생하기 때문에 골극이 많이 생기기 전 또는 슬개골이 많이 틀어지기 전 연골을 재생하는 것이 좋습니다.

PPR는 혈소판 풍부 혈장입니다. 혈소판에는 여러 종류의 성장인자가 많이 들어 있습니다. 따라서 조직 내에 있는 여러아기세포들을 빨리 성장하도록 촉진합니다. 따라서 조직강화 즉, 인대 강화 또는 연골 강화가 됩니다. 재생은 되지 않습니다.

연골 조직은 연골세포라는 어른 세포와 연골모세포라는 아기세포로 형성되어 있는데 연골 강화는 PRP성장인자를 사용하여 연골모세포라는 아기세포를 빨리 성장하게 하는 것이고 연골 재생은 줄기세포가 연골세포로 변하여 연골세포의 숫자를 늘리는 것입니다.

<1424호에서 계속됩니다.>

스텝스 통증병원 & PRP 센터  
박재우 MD  
(714) 389-7000  
4840 Irvine Blvd., #203  
Irvine, CA 92620(시온마켓 몰)



우리 동네 걷기 좋은 곳

## Powder Canyon Trail - La Habra Heights

관리가 잘 되어 있으며 누구나 쉽게 걸을 수 있는 완만한 코스다. 위험하지 않은 코스이지만 가끔 코요테나 여우 등을 만날 수도 있다. 필자는 지난해 12월 9일(일) 오후 1시경 이 코스를 걷다가 여우를 만났다. 아니 여우가 먼저 나를 발견하고 숲속으로 짹째 몸을 숨기는 바람에 편안히 지날 수 있었다. 사람이 그들을 건드리지 않는 한 위험하지 않다. 사시사철 아름다운 야생화들이 반겨준다. 봄철에 가면 그 야말로 형형색색의 들꽃들을 즐길 수 있다. 개와 함께 걸을 수도 있고 승마를 즐길 수도 있다. 위험하지 않으나 중간에 트레일들이 많이 있어 이정표를 잘 확인하고 걸어야 한다. 곳곳에 안내 표시판이 잘 설치되어 있으므로 길을 잃을 염려는 없으나 설사 잘못 들어섰다고 해도 쉽게 길을 찾을 수 있다. -승마를 원하면 트레일이 끝나는 지점에 있는 Schabarum Park의 승마장 사무실에 문의하기 바란다-

시 모자를 쓰고 선글라스를 착용하고 햇빛 차단제를 바를 것을 권한다.

■ 가는 길: LA에서 60번 동쪽 방향으로 진행하다가 Fullerton Road에서 내려 우회전 한다. Fullerton Road로 2마일 가량 진행하면 Pathfinder Rd.를 지나자마자 오른쪽으로 작은 길이 나온다. 오른쪽 작은 길이 Fullerton Road이다. 차를 타고 오면 큰 길은 N. Harbor Blvd.로 길 이름이 바뀐다. 그 작은 길로 0.2마일 들어와 두 번째 비포장도로를 만나면 그리로 들어간다. 첫 번째 만나는 작은 주차장을 지나 조금 더 들어가면 큰 주차장을 만난다. 이곳이 트레일 헤드이다. 주차료는 없으나 공원 안까지 들어가지 않고 자동차를 Fullerton Road에 주차하고 트레일 헤드까지 걸어갈 것을 권한다. 공원 주차장까지 가는 길이 비포장이며 비가 온 뒤에는 웅덩이 물이 고여 있어 자동차가 더럽혀질 수도 있기 때문이다. 필자는 주차장까지 자동차를 타고 들어갔다 웅덩이를 지나면서 자동차에 손상을 입혀 약간의 재산상의 손실을 입었다.

오렌지카운티에서는 Harbor Blvd.를 타고 북상하다가 Pathfinder Rd.에서 우턴해서 조금 올라가 Fullerton Rd.를 만나 우회전하면 된다.



▲ Powder Canyon Trail. 사진=타운뉴스

**뉴스타부동산**  
리스팅, 바잉 & 1031 Exchange 전문  
주택매매, 렌트/커머셜/비즈니스 및 인컴유닛 전문

### 플러튼 / 부에나팍/ 엘바인/다이아몬드 바 & 기타 OC 전지역

## 올해도 우리집 사고 팔때는 "애니 윤"이 확실합니다 !!

**애니 윤** Annie K Yoon  
DRE #: 02119369  
Realtor®  
C. 657. 222. 7331  
annieyoon@newstarrealty.com

뉴스타 탐견 / 중앙일보 & 조선일보 컬럼  
F.I.T (in 뉴욕출판) 부천여중/고졸  
서울 서초구 상공회의소 37기이사 역임  
NAR/ CAR 부동산 협회 정회원

추천 ~ !! 금주 추천 매물 !!			돈 되는 커머셜		돈돈~ 인컴유닛!!	
플러튼 콘도 \$55만	애너하임 콘도 \$63만	라미라다 하우스 \$89만	웨스트민스터 단독빌딩 \$250만	애너하임 4유닛 \$170만		
방2+화2약 990sf 씨니힐스학군, AS-IS 2가 가라지, 편리한쇼핑	방3+화2.5 약1,396sf 단층구조, 수영장&스파 편리한환경, 디즈니랜드	방4화2 약1,396sf 랏7,000sf, 조용한동네 이중창, 편리한 교통&쇼핑	건평 5,000sf 랏 13,098sf 메디컬빌딩, Fully occupied	건평 4,481sf 랏 7,841sf 그로스인컴 \$8,200		
플러튼 타운홈 \$63만	애너하임 콘도 \$72만	라하브라 콘도 \$63만	라 하브라 \$89	플러튼 2유닛 약110만		
방2+화2.5, 약 1,202 sf 업그레이드, 편리한동네 쇼핑센터, 커뮤니티레저	방2화2.5 약1,278sf 파티오, 3층구조 게이트단지, 5&91hwy	방3화2.5 약 1,586sf HOA \$134, 즉시입주가 편리한쇼핑, 비치길	단층단독상가, 약 2,880sf 랏 5,95sf, 베스트 인베스트	건평 2,148sf 랏 6,541sf Commonwealth Ave		
플러튼 단층 \$79만	애너하임 콘도 \$83만	라하브라 단층 \$85만	산타에나 \$190만	애너하임 4유닛 약170만		
방3+화1.5약 1,295sf 랏 6,530sf, 리모델링 넓은 백야드, 5&91 hwy	방4+화4 약1,770sf 편리한 생활 환경, 3층구조 리모델링, 콜로니팍	방4화3 약1,699sf 랏11,250sf, 칼데삭 파티오, 넓고 예쁜집	커머셜 약 6,500sf 랏 16,694sf	랏 8,700sf, 건평 4,505sf 그로스인컴 \$8300		