■ 법률 칼럼

최근 이민 소식

최근 이민 소식을 전해드립니다.

1. 시민권 인터뷰 경향 업데이트

오늘(7/15/2021) 다녀온 San Fernando Valley Field Office를 중심으로 최근 경향을 말씀드리겠습니다.

1) SFV field office의 경우도 Santa Ana Office, San Bernadino Office처럼 당일 선서식이 이루어지고 있습니다. 시민권 시험/인터뷰를 통과하시면 당일에 시민권을 받으실 수 있습니다.

2) 여전히 범죄 기록이 있는 경우 심사를 철저히 하고 있습니다. 범죄 기록(체포, 범칙금, 기소, 유죄판결 모두 포함)이 있으신 분들은 주의가 요망됩니다. 전문가와 상의를 하신 후에 시민권 신청서를 제출하시기 바랍니다.

3) 영주권의 합법성을 여전히 많이 따져 보고 있습니다. 취업으로 영주권을 취득하신 분들은 스폰서 회사에서 일하신 증거들(W-2, Paystub, 세금보고서)을 준비하시고 지참하십시오.

2. 최근 취업이민 현황

최근에 많은 케이스들이 인터뷰없이 승인을 받고 있습니다. 영주권 신청서(I-485) 처리 속도가 빨라질 조짐으로 보입니다.

3. 종교이민

문호가 열려 있는 취업이민과 달리 종교이민은 청원서(I-360)이 승인을 받아야 영주권 신청서를 접수하실 수 있는데 여전히 이 청원서의 승인 기간이 2년을 넘고 있어 많은 종교이민 신청자들을 애타게 하고 있습니다.

그래도 희망적인 것은 종교이민 청원서를 바탕으로 영주권을 신청하신 분들의 영주권이 속속 승인되고 있어 처리 속도가 빨라질 것을 기대해 봅니다.

4. Prodee 관련 소식

아직 뚜렷하게 경향이 바뀌는 것이 감지되고 있지는 않습니다. 프로디 학원 관계자 분이 유죄를 인정하셨기 때문에 학교 자체가 이민 사기건으로 확정이 되었습니다.

그러므로 이 계열 학교에 등록하셨던 분들은 여전히 이민 사기의 공범으로 간주되고 있습니다. 아직까지는 범죄 사실에 대한 면제(601 Waiver)밖에는 다른 수가 없는 것으로 보입니다. 이 컬럼을 통하여 이 문제와 관련된 사항을 계속 업데이트 하겠습니다.

Law Offices of
Joseph KW Choen
천관우 변호사
● LA Office: (213) 232-1655
● OC Office: (714) 522-5220

매주 첫째주 월요일 라디오 코리아 이민상담 진행

■ 치과 칼럼

임플란트 틀니

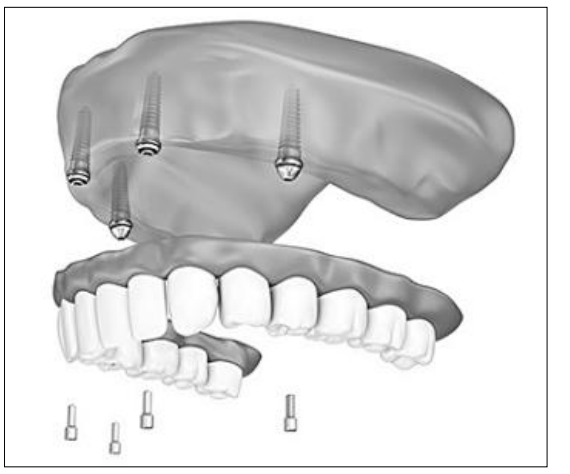

▲ 임플란트 틀니. 사진=shuterstock

틀니를 끼기 싫어서 임플란트를 하시는 분들이 많습니다. 특히 어금니가 상실되어 브릿지를 할 수 없는 경우 임플란트를 제외하면 부분 틀니를 할 수밖에 없습니다.

이렇게 부분적으로 치아가 상실된 경우 상실된 치아를 임플란트로 대체하여 틀니가 필요없이 자연치처럼 독립된 임플란트 보철물을 제작할 수 있습니다.

하지만 치아를 전부 상실하여 완전 틀니를 제작하여 사용하시던 분들은 오랜 시간 사용하다보면 잇몸과 뼈의 변화가 일어나 틀니가 헐거워지는 현상에 많이 불편해 하십니다.

그렇다고 전부 상실된 치아를 모두 고정성 임플란트 보철로 수복하기 위해서 드는 치료 비용이 만만치 않아 선뜻 치료를 받기가 쉽지 않아 하십니다.

사실 과거 임플란트가 처음 치과 임상에 적용될 때는 이런 완전 무치악 환자분들에게 주로 치료를 시행했습니다.

한쪽 턱의 치아 개수는 사랑니를 제외하면 14개 입니다. 14개의 임플란트를 심는 게 아니라 6개 내지 8개의 임플란트를 심고 틀니를 임플란트 위에 고정하는 것이 초기 임플란트 치료법이었습니다.

하지만 틀니 형태를 이용해 임플란트에 고정하다보니 임플란트 청결을 유지하는데 많은 문제가 생겼고 이를 해결하기 위해서 틀니 하방면이 잇몸과 뜨도록 만들다 보니 음식물이 자주 끼는 문제도 일어났습니다.

연구가 거듭되면서 고정 보철물의 경우 자연치와 가까운 형태와 기능을 만들기 위한 노력이 계속되었습니다. 하지만 고정성 보철치료의 고비용 문제는 여전히 많은 환자들에게 치료를 선뜻 결정하지 못하는 요인으로 작용하고 있습니다.

과거 전통적인 치료 방법 중에 몇 개의 치아가 남지 않아 부분 틀니 조차도 하기 힘든 경우 치아의 뿌리를 치료해서 남겨두고 이 치근 위에 특별히 디자인된 장치를 부착하고 이 장치가 틀니 하방에 또 다른 장치에 끼워질 수 있도록 하는 치료법이 있었습니다.

뿌리에 충치가 많이 생기고 큰 힘을 몇몇 치아가 다 받다보니 치아가 흔들리고 결국 빼게 되는 경우가 많아 그리 인기 있는 치료법은 아니었습니다.

이 전통적인 치료법이 임플란트 치료에 적용되게 되는데 임플란트를 이용하여 고안된 이 치료 방법을 임플란트 오버덴쳐(Implant overdenture) 라고 합니다.

▶ 1378호에서 계속됩니다.

YON DENTAL GROUP
Gene H. Park DDS, MS
한인 치주임플란트 수술전문의
Fullerton Office: (714) 519-3932